·论著·

后路长节段固定、前路病灶清除短节段融合在多节段胸腰椎结核手术中的应用

赵明伟　杨素珉　周伟东　刘朝阳　徐凯　曹帅

【摘要】 **目的**　分析后路长节段固定、前路病灶清除短节段融合在多节段胸腰椎结核手术中的应用价值。**方法**　回顾分析 2008 年 1 月至 2015 年 12 月间青岛市胸科医院收治的 24 例多节段胸腰椎结核患者的临床资料，均采用了后路长节段椎弓根钉棒内固定、前路病灶清除植骨短节段融合术治疗，重点观察手术时间、出血量、固定节段数、后凸畸形患者 Cobb 角恢复情况、影像学等。**结果**　24 例患者平均手术时间(3.2±0.9) h；平均出血量(730±211) ml；固定节段 4～10 个椎体，平均 7.5 个椎体；9 例融合 2 个间隙，15 例融合 1 个间隙；12 例后凸畸形者术后病变节段(后凸 Cobb 角 10°～31°，平均 25.8°)较术前(后凸 Cobb 角 27°～50°，平均 35.8°)均有所改善与纠正，差异有统计学意义(t=16.31，P<0.01)。术后患者脊髓损伤程度分级(Frankel)均达到 E 级。所有患者均获随访，时间 12～60 个月，平均(29.0±9.7)个月；术后 6～12 个月前路植骨均得到融合，无椎旁脓肿或腰大肌脓肿复发。**结论**　多节段胸腰椎结核采用后路长节段固定短节段融合治疗的创伤小，融合节段少，固定效果确切，内固定取出后可解放正常脊柱单位，恢复脊柱功能。

【关键词】 结核，脊柱；　胸椎；　腰椎；　外科手术，选择性；　方案评价

Application of posterior long-segment fixation with pedicle screw and anterior lesion clearance and short-segmental fusion in the surgery of multiple thoracic and lumbar spinal tuberculosis

ZHAO Ming-wei, YANG Su-min, ZHOU Wei-dong, LIU Zhao-yang, XU Kai, CAO Shuai. Department of Surgery, Qingdao Chest Hospital, Qingdao 266043, China

Corresponding author: ZHOU Wei-dong, Email: zwd1113@sina.com

【Abstract】 **Objective**　To explore the application of long-segment fixation with pedicle screw and anterior lesion clearance and short-segmental fusion in the surgery of multiple thoracic and lumbar spinal tuberculosis. **Methods**　Data of 24 multiple thoracic and lumbar spinal tuberculosis patients, treated with long-segment fixation with pedicle screw and anterior lesion clearance and short-segmental fusion, from Qingdao Chest Hospital between January 2008 to December 2015 were retrospectively analyzed. Duration of operation, blood loss, the number of fixed segments, Cobb angle recovery of kyphosis patients, imaging and so on were collected. **Results**　The average uration of operation, blood loss were (3.2±0.9) hours and (730± 211) ml; 4－10 vertebral segments with average of 7.5 vertebral bodies were fixed; 2 segments were fused in 9 cases and 1 segment was fused in 15 cases; after treatment, the Cobb angle of 12 kyphosis cases was from 10° to 31° with average of 25.8 °, which was significantly different from that preoperative (range from 27° to 50° with average of 35.8°) (t=16.31, P<0.01). Postoperative, Frankel grade of all cases reached grade E. All cases were followed up for 12－60 months with average of (29.0±9.7) months. Bone graft fused in 6－12 months without relapse of paravertebral abscess or psoas abscess. **Conclusion**　The trauma is small and the fusion segment is less in the treatment of posterior long-segment fixation with pedicle screw and anterior lesion clearance and short-segmental fusion for multiple thoracic and lumbar spinal tuberculosis. To remove the internal fixation could liberate the normal spine unit and restore spinal function.

【Key words】 Tuberculosis, spinal;　Thoracic vertebrae;　Lumbar vertebrae;　Surgical procedures, elective;　Program evaluation

在骨关节结核中，脊柱结核约占骨关节结核的 50%[1]，其中超过 90%的患者为单椎体或双椎体受累，少数(<10%)患者的椎体病灶累及 3 个或 3 个以上椎体，一般称为多节段脊柱结核[2]。多节段脊柱结核常伴随脓肿、畸形及截瘫，其危害程度远远大于单节段脊柱结核，手术治疗难度相对较大。笔者对 2008 年 1 月至 2015 年 12 月间青岛市胸科医院

doi:10.3969/j.issn.1000-6621.2017.04.009

作者单位：266043 青岛市胸科医院外科

通信作者：周伟东，Email：zwd1113@sina.com

注：赵明伟和杨素珉对本研究有同等贡献，为并列第一作者

外科收治的 24 例多节段胸腰椎结核采用了后路长节段椎弓根钉棒内固定、前路病灶清除植骨短节段融合的手术方式，获得良好的临床疗效。

材料和方法

一、研究对象

选取青岛市胸科医院外科 2008 年 1 月至 2015 年 12 月间收治的多节段胸腰椎结核患者共 24 例，其中腰椎结核 9 例，胸椎结核 11 例，胸腰段结核 4 例；全部患者均经手术标本病理和（或）抗酸染色涂片镜检证实。其中男 16 例，女 8 例，年龄 23～74 岁，中位年龄 42 岁。其中病变累及 3 个节段 15 例，4 个节段 4 例，5 个节段 2 例，5 个节段以上 3 例；脊髓损伤程度分级（Frankel）D 级 2 例，Frankel E 级 22 例。12 例胸椎和胸腰段结核患者有轻度后凸畸形（后凸 Cobb 角 27°～50°，平均 35.8°）。24 例中 19 例只有 1 个椎间隙完全破坏，5 例有 2 个椎间隙破坏。

二、纳入标准

所有患者椎体破坏在 T3～L5 范围内，连续椎体改变在 3 个节段以内，病变局限在前方，本组不包含椎体跳跃受累患者。排除并发活动性肺结核、艾滋病、糖尿病的患者。所有患者均具备如下手术指证[3]：(1)有明显椎旁脓肿或死骨；(2)脊柱结核并发周围组织病变需要同期手术治疗；(3)脊柱结核并发脊髓、神经损伤，伴有后凸或椎体不稳。

三、治疗方法

1. 术前准备：术前均采用四联抗结核药物治疗（异烟肼 0.3 g，口服 1 次/d；利福平 0.45～0.6 g，口服 1 次/d；吡嗪酰胺 0.75 g/次，口服 2 次/d；乙胺丁醇 0.75 g，口服 1 次/d），4～8 周后进行手术治疗。所有患者术前均进行血常规、血红细胞沉降率、C 反应蛋白、肝肾功能、心电图、肺功能、脊柱 X 线正侧位摄片、MR 及 CT 三维重建等检查。

2. 手术方式：根据脊柱 MR 和 CT 三维重建等影像学资料综合分析，术前给患者制定了手术方案，确定内固定范围、固定节段及需要减压和病灶清除，以及椎体切除融合范围。对于体质较弱、老年患者、多部位结核的 5 例分 2 次手术（先完成后路内固定，二期再行前路病灶清除术），其余 19 例均一期完成手术。

(1)后路手术：采用气管插管全身麻醉，取俯卧位，腹部悬空。根据术前制定的手术方案，C 形臂 X 线机透视定位椎弓根。远近端各置入 2 枚椎弓根钉（腰椎结核固定范围在 5 个节段以内的患者），选择棘突旁两侧 1.5～2.5 cm，远近端各取 2 个 1 cm 长的切口，切开皮肤、皮下组织、腰背筋膜。自多裂肌与最长肌间隙进入，显露双侧关节突关节，在上关节突外缘垂线和横突交界处作为椎弓根钉穿刺点，穿刺成功后，透视无误，置入长尾椎弓根钉；选择合适长度钛棒预弯至脊柱生理曲度，经皮自多裂肌间隙内穿入钛棒，连接远近端椎弓根钉，拧紧螺钉，缝合各切口。远近端各需要置入 4 枚椎弓根钉的患者：选择病椎远近端各 2 个健康椎体或可以置钉的病椎，作为椎弓根钉置入的椎体，在相应的椎弓根水平选择后正中切口，切开皮肤、皮下组织、在棘突两侧切开胸背筋膜，并向两侧剥离显露棘突两侧的多裂肌。自多裂肌间隙显露横突基底部，在双侧椎弓根置入长尾多轴椎弓根钉，在远端（或腰椎）一般选择棘突旁 1.5～2.5 cm 纵行切口各 2 cm，切开皮肤、皮下、腰背筋膜，自多裂肌与最长肌间隙进入显露关节突关节，于双侧椎弓根各置入 2 枚长尾多轴椎弓根钉，透视无误后，选择合适长度钛棒，预弯至脊柱生理曲度，分别于双侧头端切口将钛棒经肌肉间隙穿入并与远端椎弓根钉连接，拧紧各椎弓根钉螺母，最后折断椎弓根钉尾端，冲洗切口逐层缝合切口，后路手术完成。

(2)前路手术：对于胸椎结核患者，选择腋下小切口经胸手术方式进行前路病灶清除减压植骨融合。取侧卧位，选择脓肿多、脊髓受压重的一侧进胸，切口选择腋下 8 cm 长的纵向切口。逐层显露，于背阔肌前缘游离背阔肌，沿前锯肌肌纤维走行方向钝性分离，显露肋骨后，骨膜下剥离肋骨并切除 8～12 cm 肋骨自肋床进胸；显露侧方脓肿，切开脓肿壁，结扎椎体动静脉，充分显露椎体的侧方及脓腔，首先清除椎旁脓肿，再对所破坏的椎体和（或）压迫脊髓的部位进行清除。对于切除的椎体原则上尽量保留亚健康骨，不做大范围的椎体切除；减压完成后，将所取肋骨修剪后植入骨缺损处，冲洗脓腔，脓腔内放置引流管 1 根，修补胸膜后放置胸腔闭式引流管，逐层关胸。对于胸腰段结核，一般选择侧卧位，切除第 11 或 12 肋骨，经胸膜外或腹膜外入路，进行病灶清除并取髂骨行植骨融合。在显露过程中要仔细寻找胸膜外间隙，避免损伤胸膜，一旦损伤胸膜应当在肺完全复张后立即修复。对于腰椎患者一般采用肾切口或者倒“八”字 6～8 cm 小切口，经腹膜外入路进行病灶清除，减压，取髂骨行植骨融合术。

3. 术后处理：积极预防肺部感染、下肢深静脉血栓形成等并发症；肺复张后，胸腔闭式引流管在引流量≤50 ml/d 时给予拔除；各病灶内负压引流管一般在引流量≤10 ml/d 时给予拔除。根据患者体质量、固定范围、骨质疏松程度、固定数量等不同，一般术后 1～4 周在支具保护下下床进行康复锻炼。术后继续采用 H-R-Z-E 方案（异烟肼 0.3 g 口服 1 次/d，利福平 0.45～0.6 g 口服 1 次/d，吡嗪酰胺 0.75 g/次口服 2 次/d，乙胺丁醇 0.75 g 口服 1 次/d）行抗结核药物治疗 1～1.5 年。

四、统计学分析

采用 SPSS 13.0 软件进行数据处理，对 12 例脊柱后凸者术前及末次随访 Cobb 角检测数据的比较采用 t 检验，以 $P<0.05$ 为差异有统计学意义。

五、随访与治愈标准

术后每个月行 1 次血常规、血红细胞沉降率、C 反应蛋白、肝肾功能复查，术后每 2 个月行 1 次脊柱 X 线正侧位摄片复查；术后 1 个月时进行胸部 CT 或腹部 CT 复查，观察腰大肌和椎旁是否形成新的脓肿。术后 6～12 个月行脊柱 CT 三维重建复查，观察脊柱融合情况。

治愈标准为结核中毒症状消失，局部及根性疼痛消失，无脓肿，无窦道，血红细胞沉降率和 C 反应蛋白恢复正常，X 线摄影、CT 及三维重建显示病灶植骨融合或骨性愈合，病变椎体硬化，截瘫恢复，患者日常生活和工作恢复正常。

结　果

手术时间 2.5～4.5 h，平均（3.2±0.9）h。术中出血量：480～1090 ml，平均（730±211）ml；固定节段 4～10 个椎体，平均 7.5 个椎体；9 例融合 2 个间隙，15 例融合 1 个间隙；12 例后凸畸形者术后末次随访病变节段后凸 Cobb 角 10°～31°，平均 25.8°，较术前（后凸 Cobb 角 27°～50°，平均 35.8°）得到了明显纠正，差异有统计学意义（$t=16.31$，$P<0.01$）。术后 Frankel 分级均达到 E 级。所有患者均获随访，时间 12～60 个月，平均（29.0±9.7）个月，6～12 个月时随访显示前路植骨均融合，无椎旁脓肿或腰大肌脓肿复发。典型病例资料见图 1～12。

讨　论

脊柱结核多累及椎体，原因为静脉窦及椎体数量多、血运慢，同时脊柱负重大，活动多，这些都导致脊柱结核发病率较高[4]。多节段脊柱结核报道逐渐增多[5]，其发生与患者的免疫力、细菌的毒性及播散情况有关，也与脊柱结核患者不能获得早期正确诊断及有效治疗密切相关。多节段脊柱结核特点为累及节段长、脊柱稳定性破坏严重。本组中累及 4 个节段以上者占 33.3%（8/24），因此对于多节段的脊柱结核，病灶清除以后脊柱稳定性重建非常重要。张嘉利等[2]认为多节段脊柱结核治疗中，在内固定尽可能短的前提下，要确保固定可靠，还要减缓因固定节段过长导致的邻近间盘退变、脊柱活动性降低等问题。杨启远等[6]的研究结果显示，多节段脊柱结核特点为多由单中心起源，也可由多中心起源；所形成椎旁脓肿常较大，且多为双侧脓肿；中心病灶骨质破坏严重，病变节段局部后凸畸形常较重；椎管常被大量干酪样组织、死骨及脓肿侵占，脊髓受压严重，从而出现不同程度的神经损伤症状。本组中出现后凸畸形 50.0%（12/24），多节段脊柱结核尤其是胸椎的患者，由于形成椎旁脓肿，往往会形成椎体周边骨质侵蚀性改变，导致部分椎体骨质质量下降，无法完成内固定，但可以承担椎体的支撑功能，所以选择后路长节段椎弓根固定可以解决该类患者脊柱稳定性重建。由于大部分患者为单间隙破坏，所以在病灶清除的过程中，应该尽可能保留受侵蚀椎体的亚健康骨，只对已经形成破坏的间隙进行植骨融合，可以减少脊柱切除范围和融合节段。

Fernández-Fairen 等[7]研究发现，退行性脊柱病变在进行椎弓根螺钉固定时，跨节段、双侧椎弓根螺钉固定与常规椎弓根螺钉固定的效果无明显差异，手术创伤相对较小。多节段胸腰椎结核使用跨节段固定，可矫正畸形及维持脊柱稳定性，避免病椎置钉引起固定不确切及钉道容易切割等问题。

多节段胸腰椎结核多为单中心起源，其他椎体往往由于脓肿的侵蚀导致椎体周围的破坏为主，在后路内固定范围的选择方面需要结合患者 X 线摄片、MR 及 CT 三维重建的资料综合分析，如果病椎的破坏只是局限在椎体的前缘，后半部分椎体和椎弓根完好，可以置入椎弓根钉；我们可以选择在病椎置入椎弓根钉，这样可以减少后路固定的节段，否则就选择健康椎体作为椎弓根钉置入固定的部位。由椎间盘及椎体组成的脊柱前部结构承受了大部分的脊柱压缩载荷[8]，后结构所承受的压缩载荷相对小的多，随着身体姿势的不同，关节突关节所承受的压缩载荷占 0%～33%。脊柱结核大部分后柱结构没有受到破坏，脊柱稳定性破坏仅局限在前中柱，因此

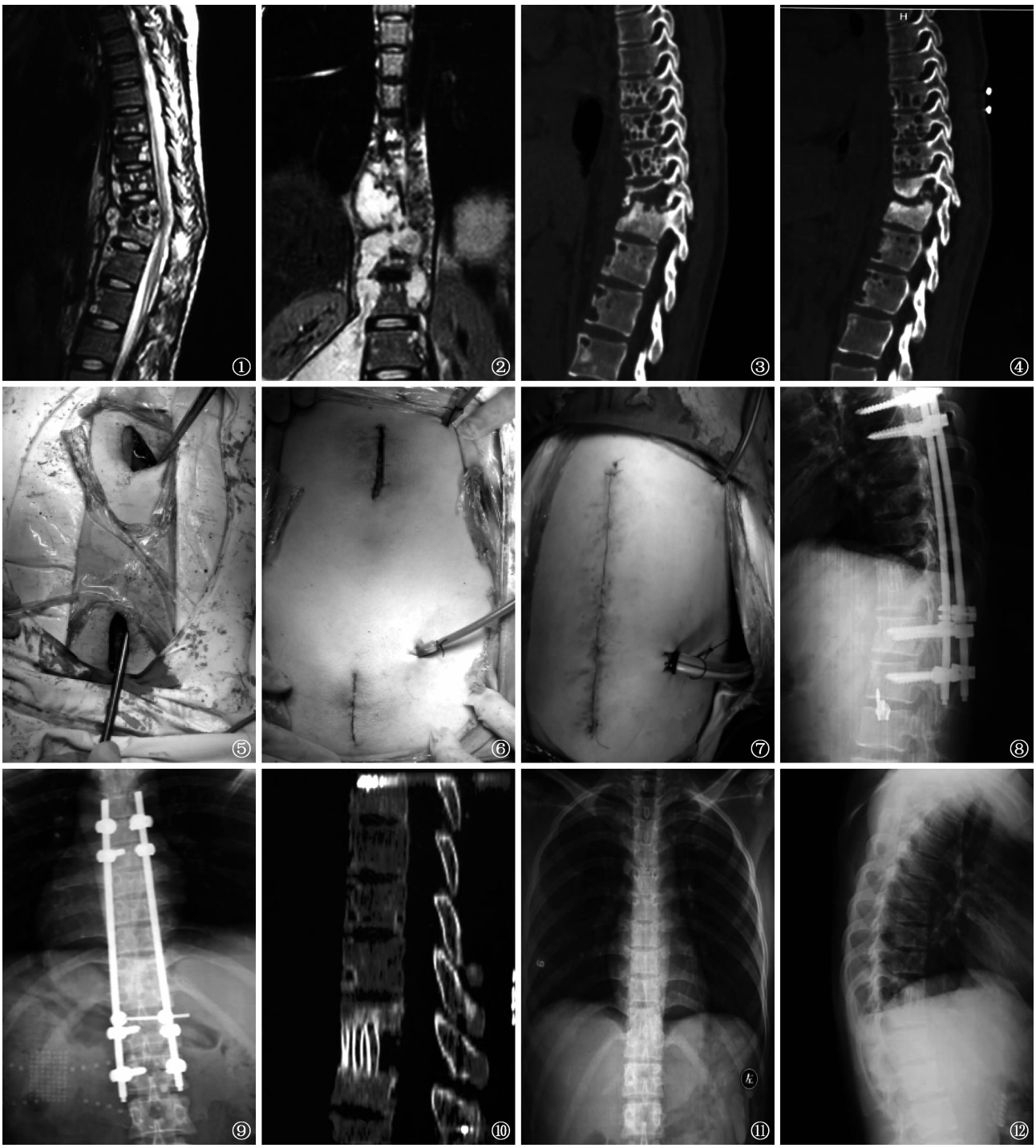

图 1～12　患者，女，27 岁。诊断：多节段胸椎结核、腰大肌脓肿、结核性胸膜炎。行后路内固定前路腋下小切口经胸腔病灶清除、取肋骨植骨融合术及腰大肌脓肿清除术。图 1，2 为 MRI 扫描，显示 7 节脊椎（T7～L1）有不同程度的信号改变，椎旁脓肿和右侧腰大肌流注脓肿，T10～11 椎间盘破坏，压迫脊髓；图 3，4 为 MRI 扫描，显示 T7～9 椎体边缘破坏严重，椎弓根前方椎体破坏，T10 椎体右侧破坏严重，左侧椎体下半部分破坏 1/2；图 5 显示后路正中的 2 处 4 cm 切口，经多裂肌间隙入路行椎弓根钉＋棒内固定；图 6 显示后路切口缝合情况；图 7 显示腋下 4 cm 切口；图 8，9 为术后 6 个月胸腰段 X 线正侧位摄片复查，显示后凸矫形满意，钉棒固定牢固，无切割及移位；图 10 为术后 6 个月 CT 三维重建复查，显示 T10～11 植骨间隙完全填充，融合满意；图 11，12 为内固定取出（术后 1 年）后胸腰段 X 线正侧位摄片，显示 T10～11 融合，Cobb 角无丢失

前路植骨融合非常必要。戴力扬[8]认为，当前部结构得以重建之后，则不必过分强调增加后路内固定的强度与刚度。本组患者采用了自体髂骨或肋骨行前路植骨支撑，所以我们对于体质量较轻、没有骨质疏松、固定范围在 5 个节段以内的患者，可以选择远、近端各 2 枚椎弓根钉固定即可。而对于节段较

长、并发骨质疏松的患者，建议远、近端各使用 4 枚椎弓根钉固定。本组患者中，12 例胸腰段后凸畸形者通过长节段固定治疗均得到了满意的矫形效果。

前路融合范围原则上是融合节段越少越好，在不影响减压和彻底病灶清除的前提下，如果病椎病变部分切除后能够剩余 1/3 椎体作为植骨床则可以选择病椎间融合；如果椎体破坏严重，病灶清除后剩余的椎体部分无法作为植骨床，则可以切除其上或下一个椎间盘与上一椎体行短节段融合，采用前路短节段植骨融合，只对已经形成破坏的椎间隙进行融合，最大限度保留脊柱结构[2,9]。长节段固定可完成脊柱矫形及维持稳定性，减少脊柱融合范围，虽然固定范围超过了病变范围，对于病变范围小、椎体破坏轻的患者，由于前路只做了短节段融合，当植骨块融合后，恢复了前柱的载荷，此时将后方椎弓根钉取出，可以解放由于内固定而临时丧失功能的健康椎间盘，尽可能多地恢复脊柱功能，解放部分正常的脊柱功能单位，避免由于过多的脊柱功能单位融合导致脊柱功能的缺失和邻近节段发生退变[10-11]。

综上所述，多节段胸腰椎结核采用后路长节段固定前路短节段融合治疗，创伤小、融合节段少、固定效果确切，内固定取出后可解放正常脊柱功能单位，减少退变的发生，值得临床推广。但是，脊柱结核的最终治愈必须在规范、有效的抗结核药物治疗的保障下完成。

参 考 文 献

[1] 秦世炳. 正确认识和提高脊柱结核合并截瘫的诊疗水平. 中国防痨杂志，2015，37(3)：221-222.

[2] 张嘉利，李大伟，马远征，等. 多节段胸腰椎脊柱结核外科治疗的回顾性研究. 中国防痨杂志，2013，35(5)：305-308.

[3] 中国防痨协会结核病临床专业分会骨关节结核学组. 脊柱结核手术治疗临床路径. 中国防痨杂志，2016，38(8)：609-614.

[4] 马俊，肖和平，尹洪云 . 332 例骨关节结核的临床特点分析. 中国防痨杂志，2016，38(2)：129-132.

[5] 施建党，王自立，马小民. 病灶清除植骨内固定治疗相邻多椎体脊柱结核. 中国脊柱脊髓杂志，2010，20(2)：98-102.

[6] 杨启远，冯敬，杨雯栋，等. 后路一期病灶清除结合内固定治疗多节段脊柱结核. 实用骨科杂志，2016，22(4)：293-298.

[7] Fernández-Fairen M，Sala P，Ramírez H，et al. A prospective randomized study of unilateral versus bilateral instrumented posterolateral lumbar fusion in degenerative spondylolisthesis. Spine (Phila Pa 1976)，2007，32(4)：395-401.

[8] 戴力扬. 脊柱内固定的生物力学. 医用生物力学，2001，16(2)：123-129.

[9] 赵明伟，杨素珉，周伟东，等. 棘突旁小切口经多裂肌间隙入路多节段固定在腰椎结核后路手术中的应用. 中华临床医师杂志(电子版)，2014，8 (23)：4177-4181.

[10] 马广仁，杨素珉，赵明伟，等. 多节段内固定单节段融合治疗腰椎结核的临床价值. 中国矫形外科杂志，2016，24 (17)：1545-1549.

[11] 赵明伟，周伟东，刘朝阳，等. 后路微创切口内固定前路椎体有限融合治疗腰椎结核. 中国矫形外科杂志，2017，25(3)：218-221.

(收稿日期：2017-02-14)

(本文编辑：王然　李敬文)